

FORM COMP AA
(sec Rules 253 (c), 254 (c) (iii), 254 (80 255 (1) (iv))
REPORT ABOUT THE MOTOR VEHICLES ACCIDENTS

| | | |
|----|--|--|
| 1 | Name of the Police Station | Degloor Dist. Nanded |
| 2 | CR.NO./TAR No./SDE No. | 451/ 2020 U/S 279,304(a) of IPC |
| 3 | Date, Time and Place of the accident. | 07/10/2020 at 1900 hrs Tamlur to Narngal raod near Narngal Tq.Degloor dist. Nanded. |
| 4 | Name of the Injured / Deceased | Pramod Nagorao Lingdale age 28 year r/o Tamlur tq. Degloor dist. Nanded |
| 5 | Name of Hospital to Which he/she was removed | Govt. Armed Force Hospital Pune |
| 6 | Number of vehicles and type of the vehicle | MH 26 V 1215 Motor cycle |
| 7 | Name and address of the Driver of the vehicle with particulars or Driving License of the said Driver and the address of the Issuing Authority of the said Driving License. The number of Badge in case of Public Service Vehicle and the address of the Issuing Authority of the said Badge. | Sainath Sankar Totawar age 28 year r/o Tamlur tq. Degloor dist. Nanded MH 26- 20110010180 RTO Nanded |
| 8 | Name and Address of the Owner of the vehicle as it stands on the date of the accident. | Nagorao Pochiram Lingdale r/ Tamlur tq. Degloor dist. Nanded |
| 9 | Name and address of the insurance Company with whom the vehicle was insured and the Divisional office of the said insurance Company. | Bajaj Allianz Generel insurance company ltd. |
| 10 | Number of Insurance Policy/ Insurance Certificate and the date of Validity of the insurance Policy/ Insurance Certificate. | OG-21-2007-1802-00000331 19/09/2021 |
| | Action taken if any and the result there of | An offence has been registered against the accused. After completion of investigation Charge-sheet has been submitted. |

Inspector of Police
Police Station Degloor
Dist. Nanded (M.S)

दिनांक.१७/१०/२०२०

जबाब

मी नागोराव पोचीराम लिंगदळे वय ६१ वर्षे व्यवसाय सेवानिवृत्त- शिक्षक रा. नई अबादी तमलूर ता.देगलूर मो.नं. ९४२१८४१५८०


समक्ष विचारले वरून सांगतो की,मी वरील ठिकाणचा राहणारा असून मला पत्नी, दोन मुली १)प्रेमला, २)प्रियदर्शनी, दोन मुले १)प्रितम, २) प्रमोद असे असून दोन मुली व एका मुलाचे लग्न झाले आहेत. मुलगा प्रमोदचे लग्न झाले असून तो सन २०१२ मध्ये आर्मी सैनेदलात शिपाई म्हणून भरती झाला होता. सध्या तो पंजाब राज्यात जालींदर येथे कर्तव्यवर होता. दिनांक ०१/१०/२०२० रोजी तो ७७ दिवसाची सुट्टी घेवून गावी आला होता.

दिनांक ०७/१०/२०२० रोजी सायंकाळी ०६.३० वाजता चे सुमारास माझा मुलगा प्रमोद व आमचे गावातील साईनाथ शंकर तोटावार असे खाजगी कामा निमित्त देगलूर येथे जावून येतो असे म्हणून माझी मोटर सायकल क्रमांक एम.एच. २६ वाय-१२१५ ही घेवून आमचे घरून मोटर सायकलवर बसून मोटर सायकल आमचे गावातील साईनाथ शंकर तोटावार हा चालवत होता. व माझा मुलगा प्रमोद हा त्याचे पाठीमागे बसून दोघेजन देगलूरकडे जाणा-या रोडने निघून गेले. मी व माझा मोठा मुलगा प्रितम आम्ही दोघे घरी असतांना आमचे गावातील मारोती नागू गड्डमवार यांचा सायंकाळी ०७.०० वाजता चे सुमारास मला फोन आला की, तूमचा मुलगा व गावातील साईनाथ शंकर तोटावार यांचा शिवाचे मोरोती मंदीर समोरील डाबरी रोडवर मोटर सायकलवरून पडून आपघात झाला आहे. तरी तुम्ही लवकर या असे म्हणाल्यामुळे मी व माझा मोठा मुलगा प्रितम आम्ही दोघे लागलीच सदर ठिकाणी गेला. तर सदर ठिकाणी माझा मुलगा प्रमोद लिंगदळे याचे डोक्यास मोटर सायकलवरून पडल्यामुळे गंभीर मार लागून तो रक्त भंबाळ झालेला होता. तर आमचे गावातील साईनाथ शंकर तोटावार याला मुक्का मार लगाला होता. परंतू तो खूप घाबरलेला होता. त्यानंतर आम्ही आमचे गावातील रंजीत शिवलींग भाजे यांना सदर घटनेची माहिती देवून त्याचे खाजगी वाहनामध्ये माझा मुलगा प्रमोद लिंगदळे व साईनाथ शंकर तोटावार यांना उपजिल्हा रुग्णालय देगलूर येथे उपचार कामी आणले असता, तेथील डॉक्टरांनी माझे मुलावर उपचार करून मुलगा प्रमोद यांचे डोक्यास गंभीर दुःखापत असल्याने त्यास नांदेड येथे रेफर केल्याने आम्ही नांदेड येथील यशोसाई हॉस्पिटल नांदेड येथे मुलगा प्रमोदला अॅडमीट केले. तेथे त्याचेवर दिनांक १०/१०/२०२० रोजी पावेतो उपचार करूनही त्याचे प्रकृतीत सुधारना होत नसल्याने त्यास पुढील उपचाराकामी दिनांक १०/१०/२०२० रोजी पुणे येथील सैनेदलाचे कमान्ड हॉस्पिटल येथे नेवून अॅडमीट केले. तेथे त्याचेवर उपचार चालू असतांना दिनांक १२/१०/२०२० रोजी चे राजी ००.०५ वाजण्याचे सुमारास मुलगा प्रमोद मयत झाल्याचे तेथील डॉक्टरांनी सांगितले.


तरी माझा मुलगा प्रमोद नागनाथ/नागोराव लिंगदळे वय २८ वर्षे व्यवसाय नोकरी(आर्मी) रा.नई आबादी तमलूर यास शिवाचे मोरोती मंदीर समोरील जाणारे तमलूर ते नरंगल सार्वजनीक डाबरी रोडवर देगलूरकडे जात असतांना आमचे गावातील साईनाथ शंकर तोटावार रा तमलूर यांने त्याचे ताब्यातील मोटर सायकल क्रमांक एम.एच. २६ वाय-१२१५ ही हायगाई व निष्काळजीपणाने भरधाव वेगात चालवून समोरून जाणारे राण डुकरास धडक दिल्याने पाठीमागे बसलेला माझा मुलगा प्रमोद लिंगदळे यास डोक्यास गंभीर दुःखापत होवून त्याचे मरणास कारणीभुत झाला आहे. तरी त्याचेवर कायदेशीर कार्यवाही करावी. माझा मुलगा अपघातामध्ये गंभीर जखमी होवून मयत झाल्यामुळे माझी मनःस्थिती बरोबर नसल्यामुळे मी आज रोजी पोलीस ठाणे देगलूर येथे हजर येवून सदर प्रकाराबाबत तक्रार देत आहे.

माझा वरील जबाब माझे सांगणेप्रमाणे संगणकावर टाईप केला तो मी वाचवून पाहीला तो माझे सांगणेप्रमाणे बरोबर व खरा आहे.


समक्ष


मं.जाकेर शेख, he 1932
ठाणे अमलावर

जबाब दिला सही



दि. 17/10/2020 CEINS. No. 28 वट 13:39 वा. भाग-1 नै 5
मु.र.नं. 451/2020 कलक 279, 304 (M) का. दं. वि. प्रमाण
गुन्हा दाखल कलन, गा.पो. वि. शो. आदेशाने तपास करी
पडेपान. सांगले मॅडन यांचे कडे दिवला.


अमलदार
स्टे. बेगलूर

CRIME DETAILS FORM

FORM : II

घटनास्थळ पंचनामा/गुन्हाच्या तपशीलाचा नमुना

1. State Maharashtra Dist. Palghar P. S. Palghar FIR/Proceeding/G.D.No. 101/01/2020 Year 2020 Date 10/10/2020

2. Act and Sections : किरकोळ अपघात अधिनियम व कलमे :

3. The Place of Occurrence shown by : घटनेचे ठिकाण दाखविण्याचे :

Name : सारिनाम लोतवार Father's/Husband's Name : शेकर

Address : लमळूर ता. देगाळूर

4. TYPE OF CRIME (All including M. O. Crime): गुन्हाचा प्रकार (गुन्हाच्या सर्व पद्धती सह) :

(i) *Major Head : अपघात (ii) Classification of Major Head : प्रधान शीर्षचे वर्गीकरण :

(iii) *Method (s) पद्धती : दि. 7/10/2020 रोजी सायंकाळी 1500 वा.चे सुमारास

- 1. मानवी कर्तव्य (व लोकांचा दिव पडणे व विवाह करणे को. सा. अ. क्र. 26-4-12)
2. 15 वा. सुमारे लमळूर ते देगाळूर (कोडन गाव करताना) लमळूर (श्रीवाराठी)
3. श्रीवाराठी गावाचे मागेची किराचे पाश्चिमे दिशेला काळुरा राहु कोडन कोडन (अपघात)

(iv) *Conveyances used वापरलेली साधने: काराचा फुडपेशन कोडा ता. घडणु दिवसाचे कर्तव्य (व लोकांचा)

(v) *Character assumed केल्याचे वर्णन / केल्याची वतावणी : दिव पडणे व विवाह करणे कोडन (पडणु) कोडन (अपघात)

(vi) *Language / S. lang. used : वापरलेली भाषा / बोली भाषा :

(vii) *Special Feature-1 : विशेष वैशिष्ट्य - 1 :

(iv) *Special Feature-2 : विशेष वैशिष्ट्य - 2 :

*Special Feature-3 : विशेष वैशिष्ट्य - 3 :

(viii) Type of Place of Occurrence : घटनेच्या ठिकाणाचा प्रकार : लमळूर श्रीवाराठी लोकांचे गाव कोडन कोडन (अपघात)

(ix) Type of Property Involved (4 Types) : (Major head of the property to be filled) अंतर्भूत मालमतेचे प्रकार : कोडा ता. घडणु दिवसाचे कर्तव्य (व लोकांचा)

- (1) (2) (3) (4)

Particulars of the victims (Attach separate sheet, if required) :
 बळीचा तपशील (आवश्यक असल्यास स्वतंत्र कागद जोडावा) :

FORM :

| Sr No | Full Name | Date / Year of Birth | Sex | Nationality | Religion | Whether SC / ST / Other | Occupation | Address | Injury : Grievous / Simple | Means |
|----------|----------------------------|----------------------|-------|--------------|----------|-------------------------|------------|----------------------|----------------------------|-----------------------------------|
| क्र. नं. | संपूर्ण नाव | जन्मतारीख / वर्ष | लिंग | राष्ट्रीयत्व | धर्म | जाती / वर्ग | व्यवसाय | पत्ता | दुखापत गंभीर / साधी | साधन / हत्यारा |
| 1 | 2 | 3 | *4 | *5 | *6 | *7 | *8 | 9 | 10 | 11 |
| (1) | साईनाथ झोकर नोरावार | 28 | पुरुष | भारतीय | हिंदू | फोरे- वाले | कामगार | तहसूल नं. नोरावार | रुद्धि | अपघात मोठे तोंडे पडल्यामुळे |
| (2) | प्रफुल्ल राजोरकर शिवासे | 28 | पुरुष | भारतीय | हिंदू | मातंग | जोकर | - - - | जंखार | - - - |

Motive of Crime :
 गुन्हाचा हेतू : अपघात

Details of properties Stolen/Involved : [Use appropriate prescribed forms (s) and attach] :
 चोरीच्या / अंतर्भूत मालमत्तेचा तपशील (योग्य नमुना वापरवा व जोडत जोडावा)

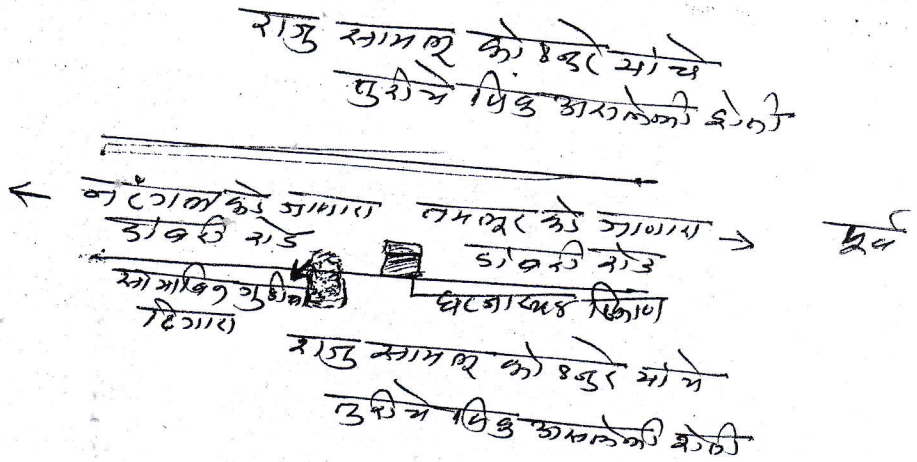
Description of the place of occurrence :
 घटनेच्या जागेचे वर्णन :

आहेत कु. आ. सैकत (फोरेका व. न. 1984 नं. फोरे. देगावूर
 रानोळी सरी कला (पत्रांग) व ऊजवा (साईनाथ झोकर नोरावार व 28 वर्षे
 लानकाय चालू रा. तहसूल नं. देगावूर मोगा नं. 10 व 10301 शिवासे
 जवळील शिवासे हातीने मंदिरा पासून जवळ शिवासेच्या राजु साभर
 कोठे जेथे शिवासे उल काजु व गेगाळ ने तहसूल जागा
 कोठे साईनाथ झोकरा व 28 वर्षे व. न. 1984 नं. फोरे. देगावूर
 फोरे. देगावूर शिवासे अपघात 3/2020 मधील शिवासेचा
 अ. न. 10301 मं. न. 10301 को. आ. का. 10301 मं. न. 10301
 को. आ. का. 10301

9. नकाशा/Map :

FORM 2-D

पश्चिम



दक्षिण

10. Description of physical evidence from the scene of crime for the property recovered / seized for the purpose of investigation :
तपासकामी प्रत्यक्ष पुरावा म्हणून गुन्हाच्या जागेवरून मिळविलेल्या / जप्त केलेल्या मालमत्तेचे वर्णन :

.....

.....

.....

.....

.....

.....

11. Date and Time of Panchnama

घटनास्थळ पचनाम्हाची दिनांक

11/10/2020

Time

वेळ 1030

ते 1110

पर्यंत.

12. Name of Panchas

पंचाची नावे :

Signature of Panchas

पंचाच्या सहाया :

(1)

Full Address

पत्ता :

शिवाजी हदरथ खाडके वस 44 वय

मनकाय डेकी वा. तमलर ना. देगाव

(2)

Full Address

पत्ता :

शेताय चनया माडे वय 50 वय

मनकाय डेकी वा. तमलर ना. देगाव

Date

दिनांक :

11/10/2020

Name and Signature of Investigation Officer

तपासीक अमलदाराची सही

Name

नाव :

सु. डार. सकुन्दर

Rank

मनकाय डेकी वा. तमलर ना. देगाव

Body brought & Identified by

P. C. S.S. Bagal No.H.C. 4212 P. S. Waranwarie IO A.S.F. 4218

M.A. Inamdar

Body Identified also by : (Relative of deceased) Nagorao Pochiram Lingdale (Father)

Date & Hour of receipt of Inquest Papers & dead body Body received:- 12/10/2020 at 0335 hrs

Panchnama received:- 12/10/2020 at 1400 hrs

Date & hour of starting Autopsy 12/10/2020 at 1400 hrs

Date & Hour of concluding Autopsy 12/10/2020 at 1430 hrs

Prosecutor : Maj. (Dr.) Yasho Chaturvedi.

DEPARTMENT OF FORENSIC ME

ARMED FORCES MEDICAL COLL

Post Mortem Report No. 165/2020 dt 12/10/2020

B-HEAD AND NECK

1. Skull, brain, meninges and cerebral vessels. As mentioned
(Note presence of any abnormal smell). Pura 7 (a) ei

2. Orbital, Nasal and Aural cavities, (examine if special indications present) } Not dissected.

3. Mouth, Tongue. } Tongue inside oral cavity, No abn
Mouth:- No foreign body/secretions

4. Neck, Larynx, Thyroid and other neck structures. - As mu
- larynx - No blood free fluid seen. Mucosa - No abnorm

C-CHEST (THORAX)

1. Ribs and Chest Wall - No external injuries seen. Nt

2. Diaphragm - Intact, no abnormality detected.

3. Oesophagus - lumen empty, mucosa - no abns

4. Trachea and bronchi - Not dissected } lungs, pleur

5. Pleural cavities - Not dissected } not dissect

6. Lungs - Not dissected } status non

SCHEDULE OF OBSERVATION

A-GENERAL

1. Name Lingdale Pramod

S/o/D/o/M/o Nagorao Pochiram Lingdale Age 29 year Sex Male

2. Address At. PO. Tambar, Degloor,

Mandol, Maharashtra

PIN - 431723

3. Height 172 cm Weight 70 kg Physique Average built and

4. Special Identifying features (in unknown bodies) Identified
- Body kept in cold storage

5. Post-Mortem changes present (extent of rigor mortis, post-mortem lividity and putrefactive signs; stained blood vessels, greenish discoloration, odour, softening of eye balls, exudation from nose and mouth, ova or flies, moving maggots, blebs over body, peeling of cuticle, loosening of hair, thorax and abdomen burst, separation of sutures of skull, eye changes, adipocere, mummification.) from 0335 hrs on 12/10/2020 to 1130 hrs on 12/10/2020

5) POST MORTEM CHANGES

7. Heart and pericardial sac - Pericardial Sac - Intact,
Heart:- On gross examination - External arch
appears normal. On dissection of Coronaries -
No abnormalities seen in valves and char
wall thickness of right and left ventricle &
Heart wt:- 212 gm.

6. External appearance : condition of limbs, eyes ears, nostrils, mouth, anus, vagina & urethra. - Rigor mortis is present in Eyelids and jaw muscles.
- Post mortem lividity is present on the dependent parts of the body in supine position except
- No signs of putrefaction seen.

7. Injuries (briefly but accurately describe all) (State whether injuries are ante-mortem with reasons). over bony prominences and pressure points which is fixed.
- No signs of putrefaction seen.

6) EXTERNAL APPEARANCE - Eyelids closed, Cornea hazy,
Conjunctiva pale, both pupils dilated and fixed, No discharge
seen from external natural orifices, no limb deformities
seen.

7) INJURIES

(a) Head & Neck (i) Scalp:- A surgical sutured wound of
semicircular in shape with multiple sutures in place of length
30cm x 0.5cm extending from occipital region, then moving upward
and forward at midline curving down from left frontal
region further moving to left temporal region backward
ending behind left ear on the left side of Cranium is
noted with hematoma along the wound margins.

(ii) On reflecting scalp:- Subscalp hemorrhage of size 05cm x 03cm
noted, with part of brain bulging out on left side.

(iii) Skull - Missing bony flap of size 10cm x 10cm circular in shape.
on left side of vault of skull.

(iv) On opening skull:- An extradural hematoma of size 08cm x 08cm x 05cm
is noted on the right fronto-temporo-parietal region above dura.
- Dura mater flap of size 10cm x 10cm is missing on the left temporo-
temporo-parietal region.
- Diffuse subarachnoid hemorrhage is noted on both temporo-parietal
regions.

D-ABDOMEN

1. Abdominal wall - No external injuries seen, no

2. Peritoneal cavity - No blood / free fluid seen, no

3. Stomach and contents - Stomach empty, Stomach
detected. No abnormal smell detected.

4. Small intestine - contains gases, no abnormal

5. Large intestine, vermiform appendix, mesentery & pancreas contains gases, n
detected.

6. Liver, gall bladder, biliary passages - Liver wt - 1263g
Surface smooth, No abnormality detected. On c
blood oozing out on squeezing cut section.

7. Spleen - wt:- 133 gm. Gross examination - No abn

8. Kidney, renal pelvis, ureters - Right Kidney wt:- 137 gm
On gross examination - No abnormality dete
- No cellular function well differentiated and

9. Pelvic walls - No abnormalities detected.

10. Urinary bladder and urethra - Urinary bladder empty

11. Genital organs - No discharge seen from externa
detected.

SIC MEDICINE & TOXICOLOGY

AL COLLEGE, PUNE - 411 040.

dt 12/10/2020 Ref. No. M.C. No. 08/2020 dt 07/10/2020
at Yashasai Hospital, Nanded.

Brief History as per Inquest papers including FIR/DD etc.

- As per alleged history given by his father, inquest papers and medical records, the individual had a history of road traffic accident on 07/10/2020 during evening hours following which he was taken to nearest hospital at Nanded where his primary management and investigations done. Later transferred to CHCSL on 10/10/2020 where he was admitted in critical ICU.

On 11/10/2020 at approx 2315 hrs his condition deteriorated. Resuscitation was tried but could not be revived and declared dead at 0005 hrs on 12/10/2020.

ICK

E-SPINAL COLUMN

As mentioned earlier in Sec A, a 7 (a) (i) - (vi)

1. Spinal Column and spinal cord (the spinal canal need only be opened and the cord examined if special indications are present) - Not dissected.

F-ADDITIONAL REMARKS - Medical Records perused. RT-PCR tested positive for COVID-19 infection on 11/10/2020.

t dissected,

ity, No abnormality detected
ly (secretions seen. No abnormality detected.
es. - As mentioned earlier in Sec A, para 2 - No abnormality detected. Thyroid intact

G. OPINION:

ii) Cause of Death COMA CONSEQUENT TO HEAD INJURY DUE TO BLUNT FORCE TRAUMA WHICH IS POSSIBLE IN A ROAD TRAFFIC ACCIDENT. ALL INJURIES ARE ANTEMORTEM IN NATURE.

AX)

les seen. No rib fractures/deformities seen. detected.

ii) Time Since Death Consistent with hospital records.

- no abnormality detected

Date 12/10/2020

(Signature of Prosecutor Name, Designation)

lungs, pleural cavities, Trachea & Bronchi? not dissected due to COVID-19 status positive.

Time 1620 hrs.

YASHASAI HOSPITAL
MAJOR
RESIDENT (SIC) (MULINGINE)
APMC, PUNE

H. SPECIMEN COLLECTED FOR TOXICOLOGICAL ANALYSIS

re - Intact, no abnormality detected. Normal architecture and size of heart coronaries - all arteries are patent. 1 and chambers of heart. Ventricle 2 ventricle is within normal range.

| Nature of specimen Preserved | Items handed over to Police |
|--|--|
| Exhibit 1. Stomach and its contents 6" - 8" Small intestine with contents | (1) Post Mortem Report (2) Dead body (3) Viscera, clothes & articles, if any |
| Exhibit 2. Sample of Liver Kidney (one half of each) Spleen | on at |
| Exhibit 3. Blood - 50 ml | Signature: _____ |
| Exhibit 4. Any other viscera | |
| Exhibit 5. Preservative used | |

IO to please arrange for Toxicological analysis of the viscera from FSL, which is duly preserved, sealed and handed over to Police along with sample of seal.

ormality detected.

seen, no abnormality detected.

' seen, no abnormality detected

ly, Stomach mucosa - No abnormality detected.

abnormality detected.

gases, no abnormality

FSL Report:

I. Specimen for Histopathology:

f - 1263gm. On gross examination - dist. On cut section - Congested with sections.

Histopath Report:

r - No abnormality detected. Cut section - Congested.

wt - 137gm & left Kidney - 128gm. Normality detected. On cut section - Cortex - Ad and congested.

J. FINAL OPINION:
i) Cause of Death (to the best of my knowledge and belief).

ted.

les empty. No abnormality detected

ii) Time Since Death

m external genitalia. No abnormality

Date
Time

(Signature of Prosecutor, Name, Designation)

— Injuries Continued from the previous page —

- (v) Brain: wt - 1368 gm. On gross examination. No abnormality detected. On cut section:- Multiple petechial hemorrhages are seen in the white matter of brain.
- (vi) Base of skull: - No fractures (deformities) seen. No abnormality detected.
- (vii) Periorbital bruise of size 03cm x 03cm, non raised of bluish discoloration is noted around right eye.
- (viii) Grazed abrasion of size 04cm x 03cm vertically placed over right zygoma is seen with redish brown scab formation.
- (ix) A surgically created perforated wound of size 01cm x 01cm x 05cm deep is seen on the lower $\frac{1}{3}$ rd of neck on the anterior aspect at midline with hematoma along the wound margins.
- (b) Other Injuries

- (i) Grazed abrasion of size 10cm x 06cm with redish brown scab is noted on the tip of right shoulder.
- (ii) Grazed abrasion of size 04cm x 03cm with redish brown scab is noted on the right shoulder 03cm below injury no (i).
- (iii) Grazed abrasion of size 07cm x 03cm with redish brown scab vertically placed on the outer aspect of right midarm.
- (iv) Grazed abrasion of size 08cm x 08cm with redish brown scab obliquely placed on the outer aspect of right elbow joint.
- (v) Multiple grazed abrasion of various size ranging from 0.5cm x 0.5cm to 03cm x 02cm are seen on the right hand and knuckles with redish brown scab.
- (vi) Grazed abrasion of size 02cm x 02cm with redish brown scab is noted on knee 02cm above patella.
- (viii) Abrasion of size 05cm x 2.5cm cm with redish brown scab horizontally placed on the front of right ankle extending from medial malleolus to lateral malleolus.
- (ix) Abrasion of size 04cm x 03cm with redish brown scab is seen on the inner side of the left ankle 02cm above medial malleolus.

पो.स्टे.देगलूर

आवक क्र. 1587/२०००

दिनांक

०५/११/२०००

Medicolegal Injury Certificate

No. MLCI 3651
Rural Hospital DEGLLOOR

Name of the Patient Saipath Shantak Totkur

Date: 7-10-2020 / 8:30 PM

Brought by Relative R/o Tehkur, Deglloor.

Police Station: Deglloor.

Reference --- Date & Time of Exam 7-10-2020 8:30 PM

OPD / Inpatient ---

Marks of Identification ---

Date of Discharge ---

1 Mole over LF freckles above wrist.

2

| Kind of Injury | Measurement | Part of Body | Sample of Grievous | Weapon | Age of injury | Remarks |
|-------------------|-----------------------|--------------|--------------------|--------------|---------------|---------|
| 4/5. ① laceration | H10 | RTPA occiput | 2-38 mm | | | |
| ② laceration | Q10 - R-c hand / R-6) | cos - 502 | cos - 502 | cos - 502 | | |
| ③ laceration | 2x2 cm | R9 Hand | simple | Hand & blunt | fresh | |
| ④ laceration | 2x2 cm | R9 Hand | simple | Hand & blunt | fresh | |
| ⑤ laceration | 2x4 cm | R9 Hand | simple | Hand & blunt | fresh | |

Signature

Medical Officer
Rural Hospital Deglloor